

Amputation totale du pénis associée à une urétrostomie scrotale chez le Chien

M. JACQMIN, DV, MSc, Résident ECVS
P. RIVIER, DV, DESV, Dip. ECVS
CHV Onlyvet
7 Rue Jean Zay
69800 Saint-Priest

Déclaration de lien d'intérêts sous la responsabilité du ou des auteurs : Néant.

OBJECTIFS PÉDAGOGIQUES

> Être capable de décrire les étapes d'une amputation totale du pénis, associée à une castration et une urétrostomie scrotale chez le Chien.

CRÉDITS DE FORMATION CONTINUE

La lecture de cet article ouvre droit à 0,05 CFC.

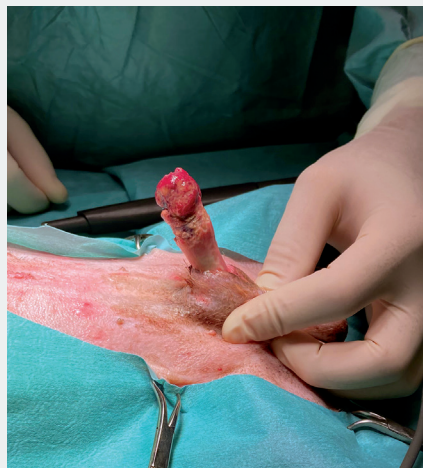L'amputation du pénis peut être totale ou partielle, elle est le plus souvent indiquée en cas de nécrose pénienne ou de processus néoplasique.

Les causes principales de nécrose pénienne sont un traumatisme, une strangulation à la base du pénis, un processus néoplasique, un paraphimosis, un priapisme, une balanoposthite ou encore une obstruction par des calculs urétraux [1,2].

En cas de lésion jugée irréversible, de la seule extrémité du pénis, une amputation partielle peut être réalisée en avant de l'os pénien. Elle est suivie d'une reconstruction du méat urinaire par des sutures circonférentielles entre la muqueuse urétrale et la nouvelle extrémité du pénis [3].

Lors de lésion plus étendue ou de processus néoplasique, une amputation pénienne totale est indiquée, associée à une urétrostomie scrotale conventionnelle.

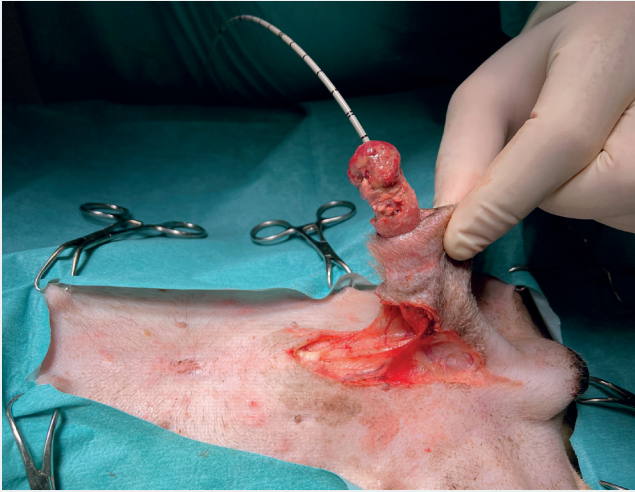
■ ÉTAPE 1 : Extériorisation du pénis



Une nécrose de la moitié distale du pénis est remarquée. Dans ce cas, l'extrémité pénienne distale laissant suspecter une masse tumorale, des cytoponctions et biopsies ont été réalisées, concluant à une balanite nécrotico-suppurée majeure avec prolifération bactérienne de surface et une importante thrombo-vasculite fibrineuse.

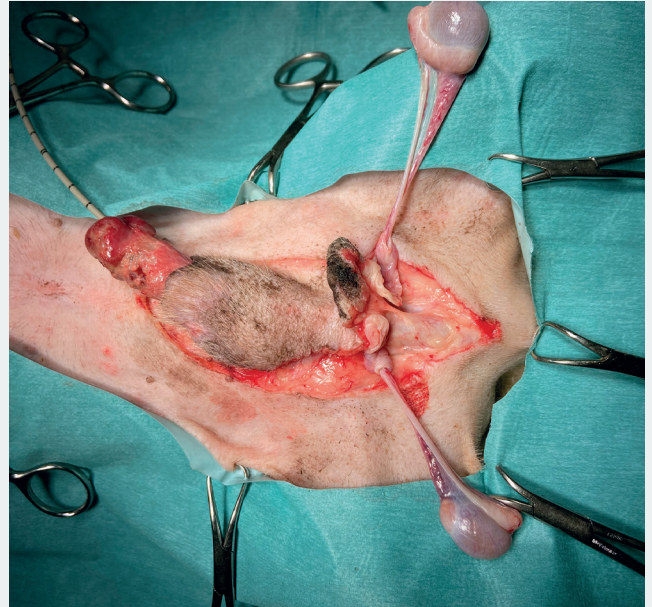


■ ÉTAPE 2 : Incision cutanée autour de la base du prépuce et du scrotum



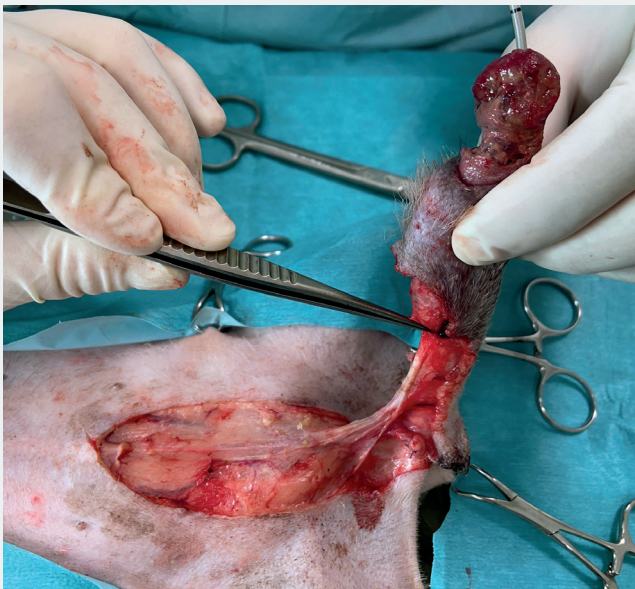
Le pénis est séparé de la paroi abdominale par dissection aux ciseaux de Metzenbaum. Un tourniquet ou une ligature peut être mis en place en amont du site d'amputation pour limiter les saignements. Un sondage urétral rétrograde permet de localiser l'urètre en vue de l'urétrostomie scrotale.

■ ÉTAPE 3 : Castration ante-scrotale à testicules découvertes conventionnelle



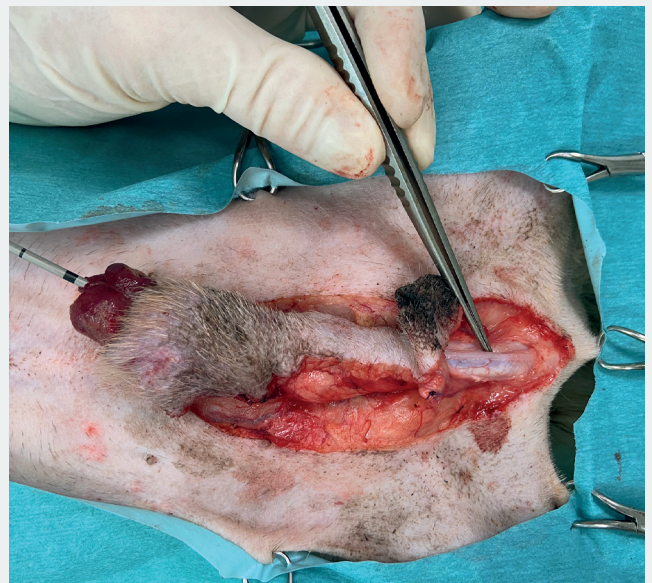Les sutures de la vaginale de chaque côté sont effectuées au monofilament résorbable (décimale 1,5).

■ ÉTAPE 4 : Palpation de l'os pénien



Cette palpation est exécutée avec une pince de DeBakey. Une dissection est réalisée jusqu'à la base de l'os pénien.

■ ÉTAPE 5 : Palpation de l'urètre scrotal à l'aide de la sonde urinaire



Celui-ci est recouvert ventralement par le muscle rétracteur du pénis.